

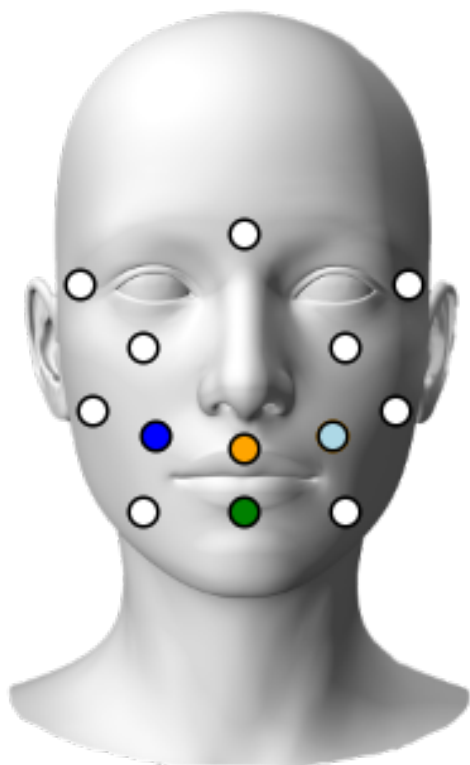
DETECCIÓN ESTADO DE LA PIEL

NHC: 3110_1

Sexo: HOMBRE Edad: 58

Fecha Expediente:

29-11-2024



ZONAS OBTENIDAS

Izquierda

Temporal

Malar

● Nasolabial

Mandíbula

Periocular

Derecha

Temporal

Malar

● Nasolabial

Mandíbula

Periocular

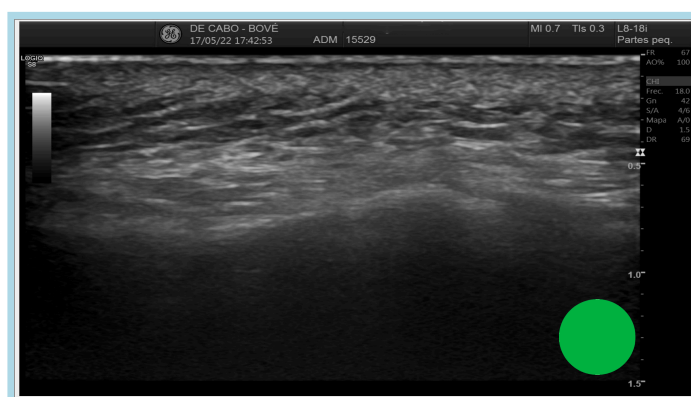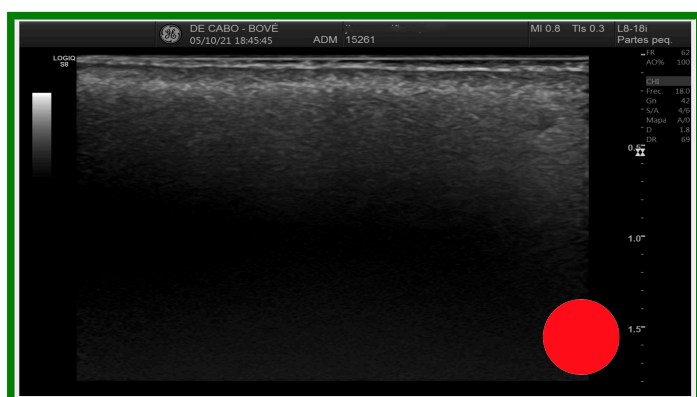
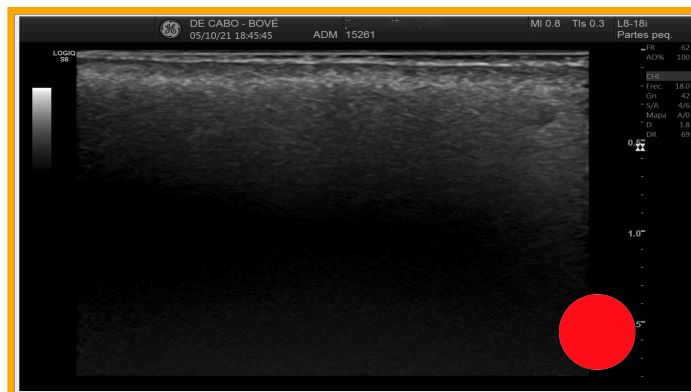
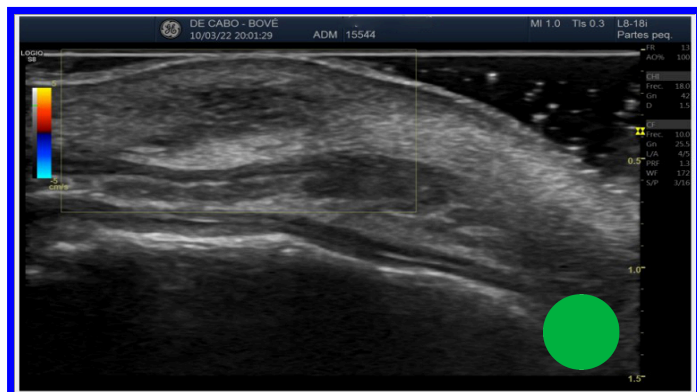Central

● Labio superior

● Labio Inferior

Glabela





DETECCIÓN ESTADO DE LA PIEL

- Existe una alteración histomorfológica del tejido hipodérmico. Valorar rellenos o implantes antiguos.
- La estructura de la hipodermis no presenta alteraciones de interés

Dr Francisco de Cabo
colegiado: 080828853



Esta prueba de cribado detecta la alteración del tejido hipodérmico...

BIBLIOGRAFÍA

- de Cabo et al. *Ecografía de los materiales de relleno inyectables y su interés en el seguimiento diagnóstico. Cir, plastilberlatinoam. 2012 Abr;38(2):179-187*
- Urdiales F, de Cabo F, Bové I. *Ultrasound patterns of different dermal. J Cosmet Dermatol. 2021 May;20(5):1541-1548*

